



# XXV REUNIÓN SOCIEDAD GINECOLÓGICA MURCIANA

## CARTAGENA



### Fibroadenoma de mama con focos de CDIS

Álvarez Fernández, L; Rodríguez López, P; Peiró Jornet, J; Batres Martínez, L; Velasco Martínez, V; Garvi Morcillo; Martínez Pérez, B; Pérez Legaz, R  
\*Servicio de Obstetricia y Ginecología de Hospital General Universitario Santa Lucía

□ **INTRODUCCIÓN:** El fibroadenoma (FA) es un tumor frecuente de la mama que se presenta usualmente en la segunda y tercera década de la vida. Los carcinomas de la mama raramente se desarrollan dentro de un FA, existiendo alrededor de 200 casos descritos en la literatura. La mayoría de los carcinomas en fibroadenomas son neoplasias in situ, ya sea ductal (CDIS) o lobulillar (CLIS). La prevalencia de carcinoma dentro de un FA en una población de screening es de 0,02%.

#### □ **DESCRIPCIÓN DEL CASO CLÍNICO:**

□ Paciente de 42 años, premenopáusica.

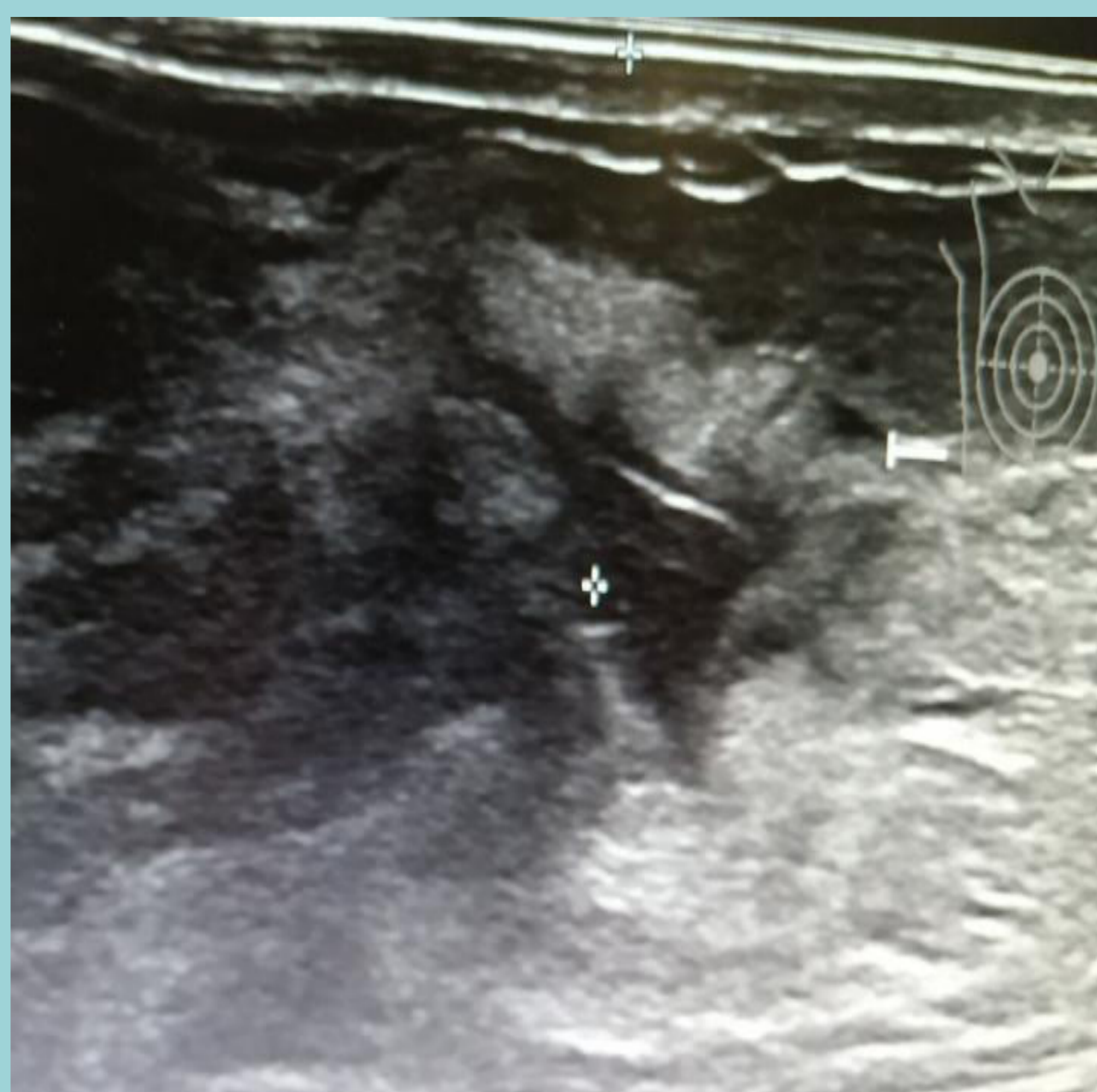□ Sin historia ni factores de riesgo para cáncer de mama.

□ En control con mamografía por nódulo en CSI de aspecto benigno de MD, sintomático, se observa discreto aumento de tamaño, de medida actual 2,9 cm \* 1,6 cm ( en estudio anterior 2,7 cm \* 1,4 cm). Se decide exéresis del mismo (09/2019).

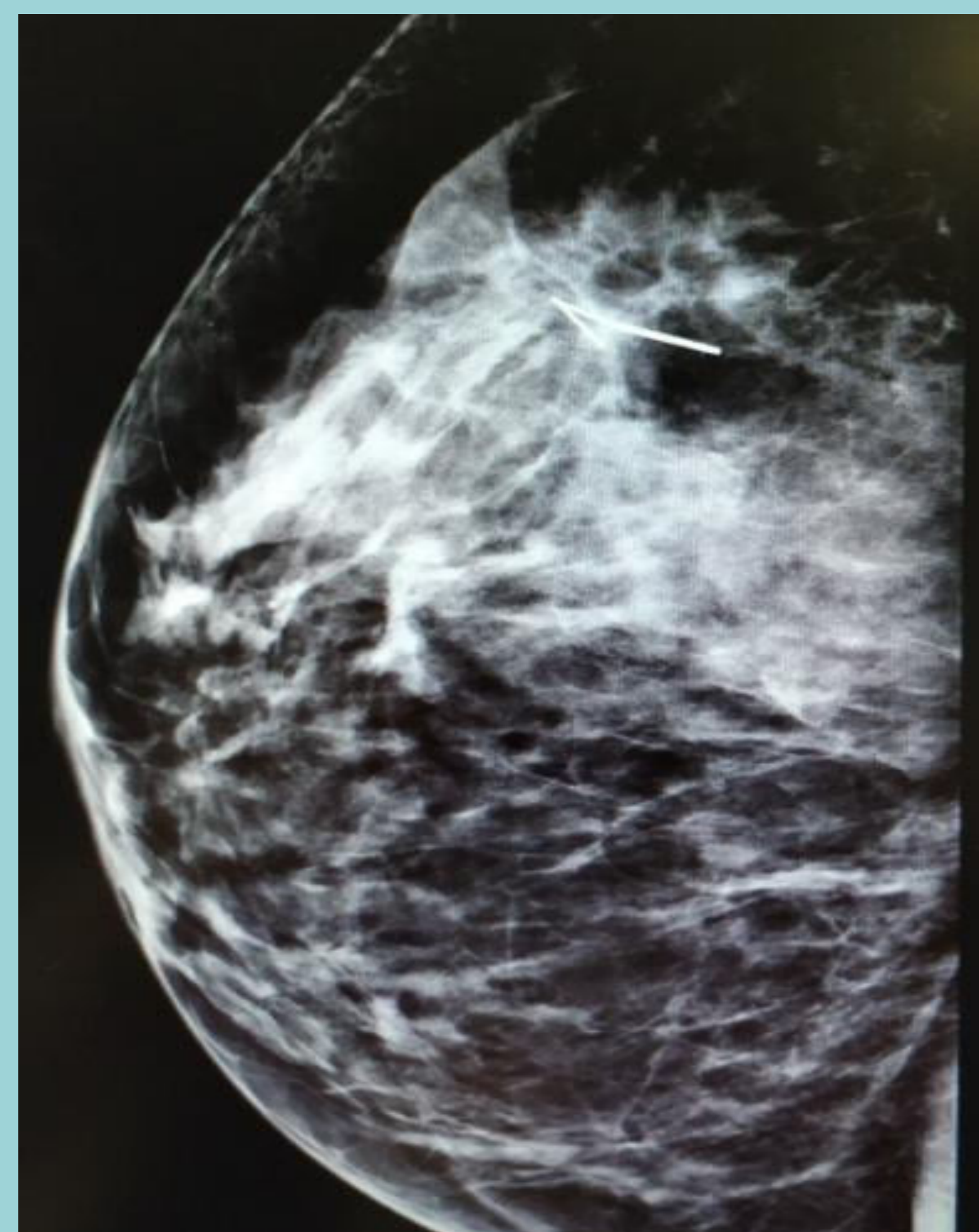
□ AP: Fibroadenoma de mama con presencia de múltiples focos de carcinoma ductal in situ no de alta grado citológico, sin necrosis (grupo 1 de Van Nuys) e hiperplasia de células columnares con atipia. No se observan lesiones de carcinoma in situ en el tejido exterior al nódulo.

□ Se completa el estudio con Mx y RMN: Imagen nodular realzante con vacío de señal central y realce periférico que puede corresponder a cambios postqx. No se observa extensión de la enfermedad en la misma mama ni en la mama contralateral.

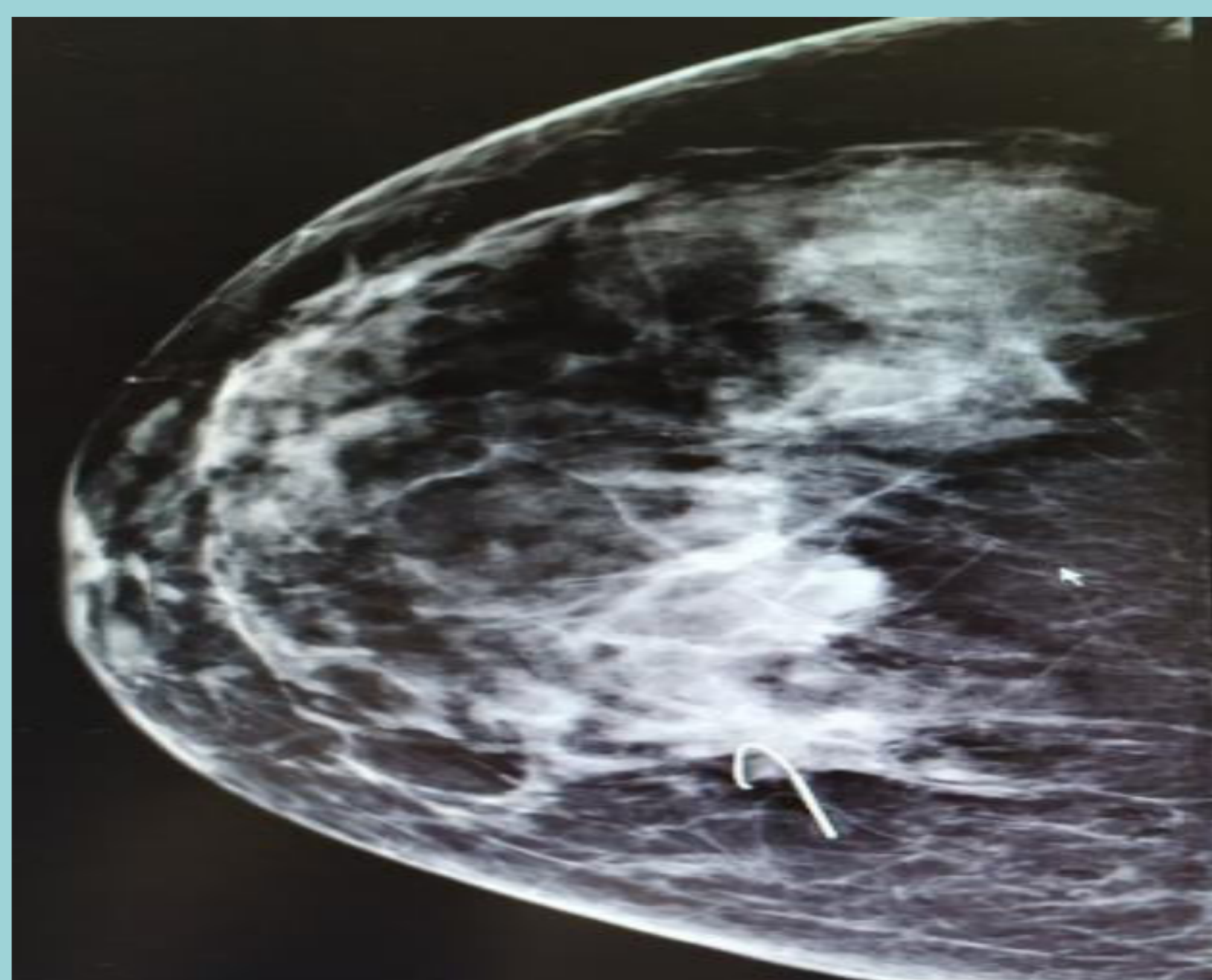
□ Se decide ampliación de márgenes (BDA) el 21/11, cuya AP es negativa



ECO previa del nódulo en CSI MD



MX: Arpón localizador sobre lecho quirúrgico en CSI de MD



#### □ **DISCUSIÓN:**

□ Se debe realizar seguimiento estricto en mujeres con FA a partir de la cuarta década de la vida. En pacientes con lesiones mamarias proliferativas o con CDIS que presentan además un FA, se recomienda vigilancia del FA o resección de éste al momento de extirpar el CDIS.

□ Con respecto al manejo de los FA con cáncer, el número de casos reportados en la literatura no es suficiente para concluir acerca de las decisiones terapéuticas a seguir. Sin embargo, estos cánceres que se originan dentro de un FA, tienen el mismo comportamiento que aquellos que se originan en forma independiente, y por lo tanto la recomendación es seguir los principios generales de la terapia para el carcinoma in-situ o invasor de la mama.

#### □ **BIBLIOGRAFÍA**

- Hartmann LC, Sellers TA, Frost MH, Lingle WL, Degnim AC, Ghosh K, et al. Benign breast disease and the risk of breast cancer. N Engl J Med 2005; 353: 229-237
- Pick PW, Iossifides IA. Occurrence of breast carcinoma within a fibroadenoma. A review. Arch Pathol Lab Med 1984; 108: 590-594
- Foster ME, Garrahan N, Williams S. Fibroadenoma of the breast: a clinical and pathological study. J R Coll Surg Edinb 1988; 33: 16-19.
- Baker KS, Monsees BS, Díaz NM, Destouet JM, McDivitt RW. Carcinoma within fibroadenomas: Mammographic Features. Radiology 1990; 176: 371- 374: